2. IPMCによる非外傷性脾破裂の１例

加古川中央市民病院　放射線診断・IVR科　仲泊　峻　上原　栄理子
田中　千賀　延原　正英
坂本　憲昭　松本　祥一
中村　徹

神戸赤十字病院　放射線科　木下　めぐみ　森　岳樹
外科　門脇　嘉彦
病理診断科　沖野　毅

【要旨】

80代女性が朝から緩徐に増悪する嘔気、左側腹部痛で救急外来を受診した。救急外来で行われた血液検査では明らかな異常所見は認めなかったが、エコーや造影CTでは脾臓周囲の血腫､及び膵尾部嚢胞性腫瘍を認め、腫瘍の脾静脈浸潤に伴う非外傷性脾破裂と診断した。
全身状態が安定していたため、精査の後に待機的に膵尾部切除＋脾臓摘出術を施行した。病理では膵尾部嚢胞性腫瘍はIPMCと診断、IPMCの脾静脈浸潤と脾静脈内血栓も確認出来たことから、脾静脈内圧上昇に伴う脾破裂と診断した。
非外傷性脾破裂、中でも膵癌によるものは稀な病態である。今回IPMCの脾静脈浸潤による非外傷性脾破裂という稀な1例を経験したので、若干の文献的考察を交えながら報告する。

【はじめに】

非外傷性脾破裂は外傷性脾破裂と比較して稀な病態ではあるが、感染症、腫瘍など様々な原因が報告されている[1,2]。中でも膵癌に伴う脾臓破裂は稀で非外傷性脾破裂の0.65%程度との報告[2]もある。
今回、膵尾部に発生した膵管内乳頭状粘液性腺癌（Intraductal papillary mucinous carcinoma　：IPMC）の脾静脈浸潤により、非外傷性脾破裂を生じた症例を経験したので、若干の文献的考察を交えて報告する。

【症例/臨床経過】

80代女性が朝から緩徐に増悪する嘔気、左側腹部痛を主訴に救急外来を受診した。
患者は閉塞性動脈硬化症治療後であり、抗血栓薬を2剤内服していた。
身体所見は左側腹部痛以外に異常を認めなかった。
血液検査ではHb:12.9mg/dLと貧血の進行は見られず、血清AMY：88U/Lも上昇は認めなかった。
USでは､脾周囲の血腫､脾門部に嚢胞性腫瘤を認めた。
脾破裂を疑い、ダイナミック造影CTを施行した。
CTでは脾臓に被膜下血腫を認め、血腫は骨盤部にも広がっていた。膵尾部から脾門部には充実成分を伴う多房性嚢胞が存在し（図1)、この充実成分により脾動脈にはencasementが見られ､脾静脈も不明瞭化しており、いずれも浸潤を疑った（図2、3)。
これらの所見から膵癌により生じた仮性嚢胞の破裂による出血、もしくは脾静脈浸潤に伴う脾臓鬱血による脾破裂を疑ったため、緊急入院となった。
患者の全身状態は安定しており、また抗血栓薬を2剤内服していたため、緊急手術は行わず、追加精査を行いながら待機的に手術を行う方針とした。
入院後に行われた検査では、CA19-9：4267.2U/mLと著明に上昇していた。なお、CEA：2.4ng/mL と上昇は見られなかった。

図1：造影CT
膵尾部に嚢胞性腫瘍を認め、脾周囲に血腫を認める

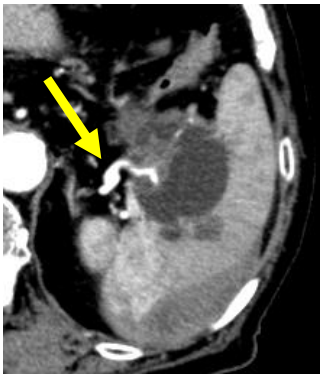

図 2：造影 CT

図 3：造影 CT

腫瘍の脾動静脈への浸潤を認める

入院から 1 週間後に待機的に膵尾部+脾臓切除術を施行した。

術中所見では脾臓は腫大し、脾被膜下に血腫を認めた。また膵尾部を中心に嚢胞成分と硬い充実成分の混在した腫瘤が存在し、脾動脈・脾静脈へ浸潤していた。

病理検査では膵 IPMC invasive と診断された（図 4）。脾臓への直接浸潤は認めなかったが、IPMC の脾静脈への浸潤と脾静脈内血栓が確認され（図 5）、これによる静脈圧上昇に伴う脾破裂と診断した。

術後は膵液瘻などの大きな合併症はなく経過し POD21 に転院となった。

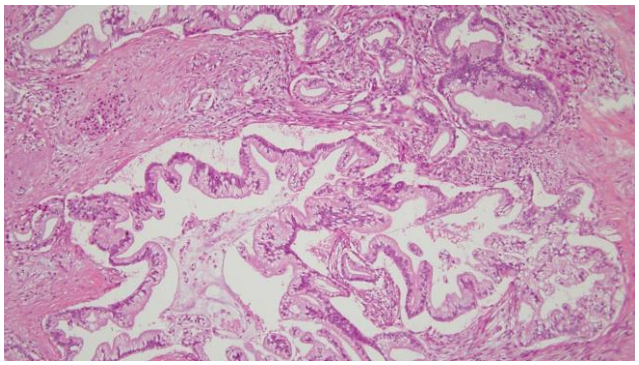

図 4：HE 染色強拡大

粘液産生を示す円柱状の異型細胞が不整形の腺管形成を行いながら増殖している

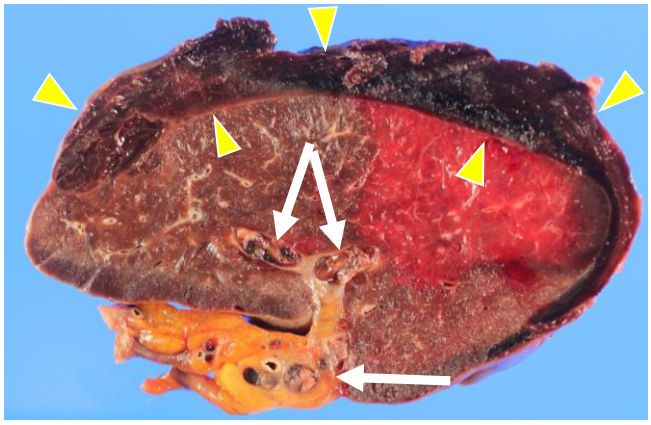

図 5：病理検体

脾被膜下血腫（矢頭）、脾静脈内血栓（矢印）

【考察】

非外傷性脾破裂は脾破裂全体の 3.2%程度と稀な病態との報告がある [1)]。

非外傷性脾臓破裂の原因としてはいくつかの病態が報告されており、F Kris らの外傷の既往のない、あるいは事前に原因疾患の診断がついていない脾破裂に関する報告では、感染や血液疾患、腫瘍、アミロイドーシス、内因性外傷、リウマチなどが原因として挙げられている [2)]。中でも膵原発性悪性腫瘍による脾破裂の報告は少なく、検索しえた範囲内では 7 例であった。

膵癌に伴う脾破裂の機序としては、膵癌の脾臓への直接浸潤や [3~6)]、脾静脈閉塞による静脈圧上昇 [4~6)] などが報告されている。

本症例では術前検査では採血や画像検索では明らかな膵炎所見がなかった一方で、腫瘍浸潤による脾静脈の不明瞭化を認めたため、術前に静脈圧上昇による脾破裂を最も疑い、術中所見や病理所見からそのことが確認できた。

脾破裂は診断が遅れると致死的な経過を辿る可能性のある病態である。しかし、本症例のような非外傷性非破裂の場合は、背景に悪性疾患が潜在する可能性を念頭に置いて、可能な限り原因検索のためにも画像による詳細な術前精査や術中の慎重な観察が望ましいと考える。

【文献】

1） Jian Liu , Yanyu Feng, Ang Li, Chunqing Liu, et al. ：Diagnosis and treatment of atraumatic splenic rupture ：Experience of 8 cases. Gastroenterology Research and Practice Volume 2019;2019:582769 published 2019 Jan 28.

2） F Kris Aubrey-Bassler&Nicholas Sowers: 613

cases of splenic rupture without risk factors or previously diagnosed disease: a systematic review.BMC Emergency Medicine 2012,12:11.
3) Chung S, Park K, Li AK: A pancreatic tumor presenting as a ruptured spleen.HPB Surg 1989,1 161-163
4) Smith WM, Lucas JG, Frankel WL: Splenic rupture: A rare presentation of pancreatic carcinoma. Arch Pathol Lab Med 2004, 128(10) : 1146-1150
5) Yettimis E, Trompetas V, Varsamidakis N:Pathologic splenic rupture. An unusual presentation of pancreatic cancer. Pancreas 2003,27:273-274
6) Patrinou V, Skroubis G, Zolota V, et al. : Unusual presentation of pancreatic mucinous cystadenocarcinoma by spontaneous splenic rupture. Dig Surg 2000, 17:645-647
7) Chirman SB: Rupture of normal spleen and cancer of the pancreas. Calif Med. 1965;102:227-230

【Keyword】
非外傷性脾破裂、IPMC